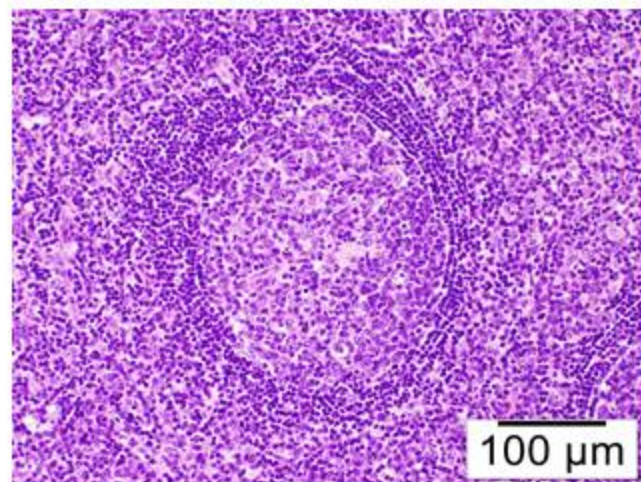


## 2月6日 第3回 CPC

Castleman病治療中に感染性心内膜炎を発症し、  
脳梗塞，敗血症，急性心筋梗塞を併発した1例



### 臨床推論

Castleman病はアクテムラ PSLで治療  
易感染性から、IEをきたし、それによる  
血栓傾向で、経過中に脳梗塞、心筋梗塞  
をきたした



最期も肺血栓塞栓症を起こしたのでは？

### 解剖結果

iMCDでサイトカインストームとなるとともに、肝不全、  
感染性心内膜炎も加わって、DICや多臓器不全を来して  
死亡したものとする