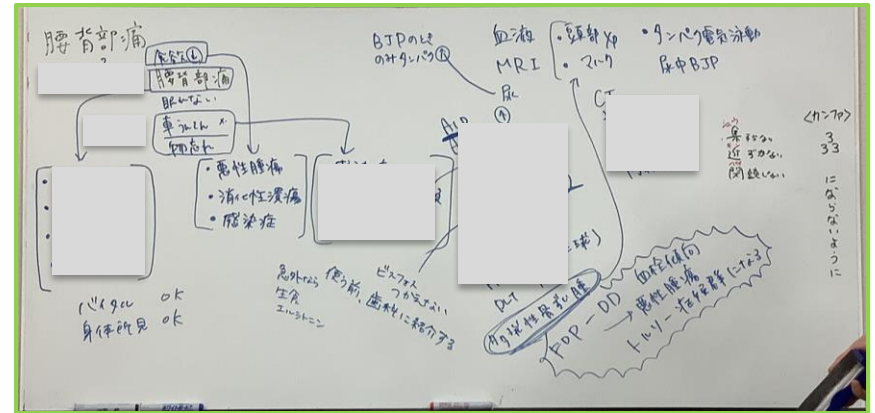


6月11日 新患外来カンファレンス

70代 男性
主訴 腰背部痛
現病歴

2ヶ月前からの腰背部痛
10日前からの見当識障害
近医整形外科受診し、脊椎MRIで
異常信号域を指摘され、内科紹介



多発性骨髄腫？
でも
リンパ節腫張は？

骨髄；転移性癌

血液検査；高カルシウム血症、
腎機能障害、正球性正色素性貧血
胸腹部CT；脊椎多発溶骨性病変
上腹部リンパ節腫張

胃癌 多発骨転移
リンパ節転移

