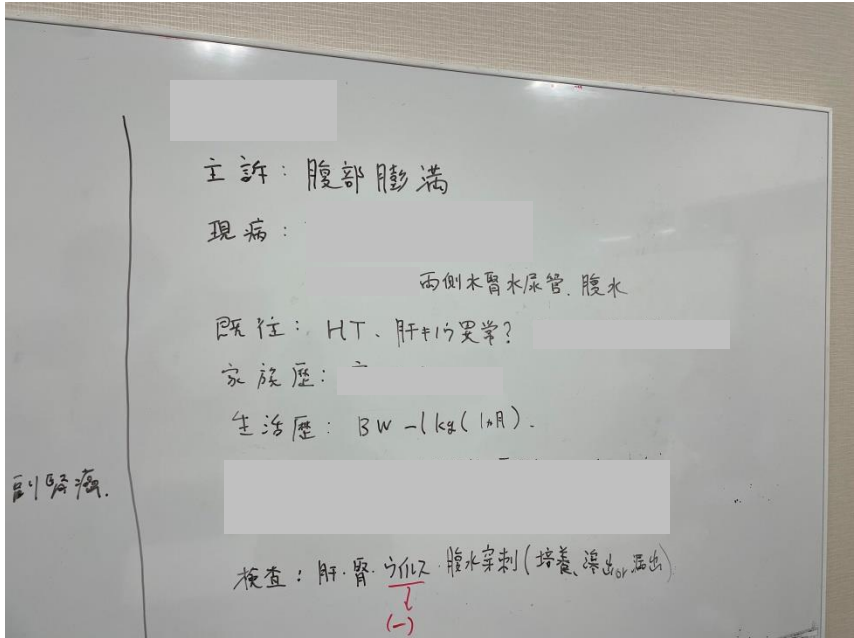


新患カンファレンス

70歳代 女性
主訴 腹部膨満
近医より肝硬変、腹水貯留にて紹介受診

腹水穿刺；
adenocarcinoma
→診断；がん性腹膜炎



→
前医データを見返すと
血液検査 汎血球減少なし
画像上 肝硬変なし

前医の紹介状をうのみにしない
自分で問診をとり、身体所見をとる