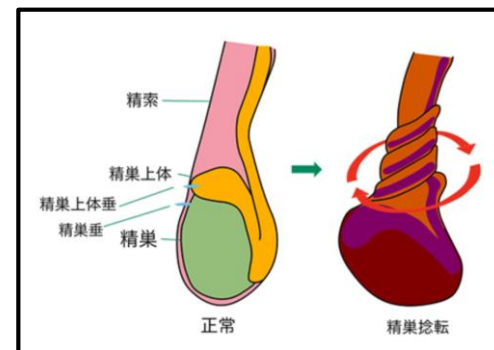


7月6日朝の勉強会

研修医 Y先生
テーマ 「陰嚢痛」

10歳代男児 右陰嚢の腫れ・痛み

やばい？やばくない？
何を聞きますか？
何をみますか？



	精索捻転	精巣上体炎
好発年齢	新生児・乳児期、 思春期	青年期
発症	突然 夜間・明け方に多い	やや急激
疼痛の程度	大変強い	強い
発熱	なし	ときにあり
随伴症状	悪心・嘔吐	下部尿路症状
患側精巣の挙上	あり	なし
挙睾筋反射	消失	不変
精巣超音波 (ドプラエコー)	エコー輝度↓ 内部エコー不均一↓ 血流消失	不変

Take home message

陰嚢痛を訴える患者においては精索捻転の鑑別を必ず行う

精巣エコーは（自分のエコー結果が不確かな場合）技師さんをお願いする

精索捻転を否定できない場合は速やかに泌尿器科コンサルトを行う