

7月30日 朝の勉強会

テーマ
皮膚軟部組織感染症 K先生

蜂窩織炎と鑑別が必要な疾患として…

“壊死性軟部組織感染症” NSTI (Necrotizing Soft-Tissue Infection)

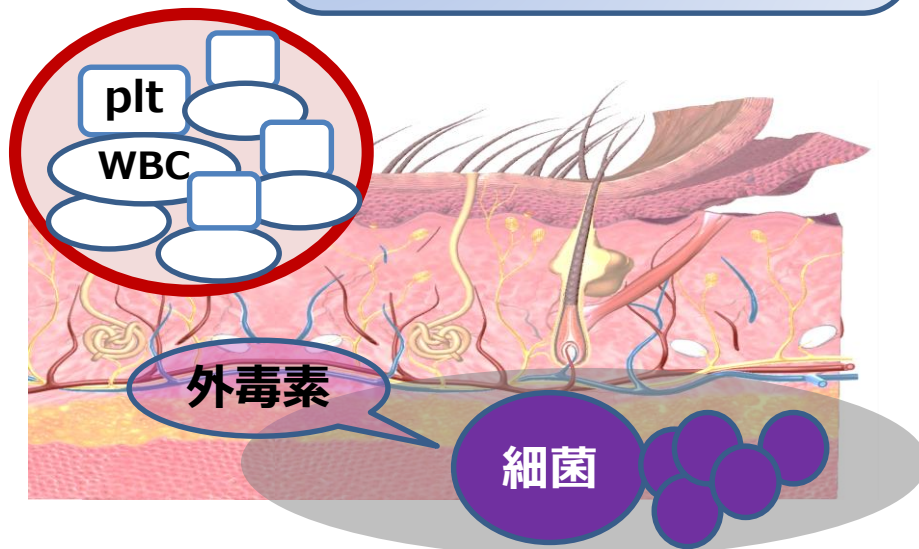
NSTI臨床的特徴

皮膚所見と不釣り合いな強い痛み

皮膚所見の範囲を超えて広がる痛み

全身状態不良 (意識障害、血圧低下、頻呼吸)

急速に拡大する皮膚所見



Take Home Message

- 蜂窩織炎を見たときはNSTIの可能性も考える
- NSTIの診断には**試験切開**が必須
- NSTIは**健常者にも起こりうる**
- 確実に洗浄できない汚染創は
縫合しない