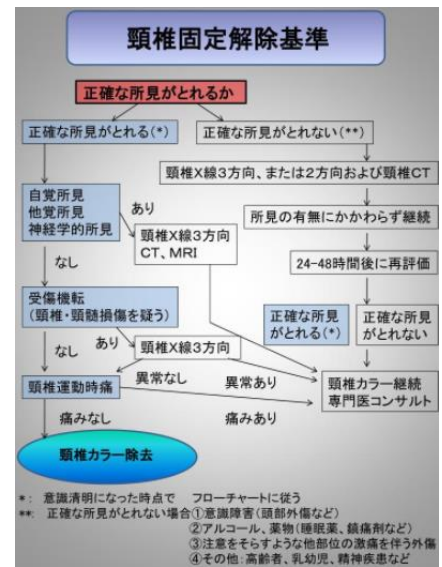
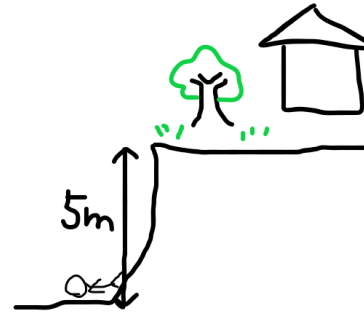


10月15日朝の勉強会

テーマ「左片麻痺」B先生

80歳代, 男性

猛暑の中外で草取りをしていた. 草取りを始めて30分ほど経過後, 自宅の庭から5mほど下の道路に倒れているところを近所の人に発見された. 救急要請され, 当院に搬送された



上肢 ひだり完全麻痺 ひだりMMT0

下肢 ひだり MMT1, Babinski反射 ひだり陽性

Take Home Message

Brown-Sequard症候群は半側脊髄の障害で, 外傷でも起こりうる

片麻痺の場合, 感覚障害を適切に評価することが, 脳と脊髄病変を鑑別するポイント

外傷患者では頸髄損傷があると思って対応を. ネックカラーを外すときは手順を守って.

運動神経障害(片麻痺)

感覚神経障害の範囲

