

11月11日朝の勉強会 テーマ「胸痛」G先生



70歳代 男性 主訴 胸痛

現病歴 受診日の午前2時ごろから突然の胸痛が出現、経過を見ていたが症状は改善しなかった。3時ごろには気持ち悪くなり1度嘔吐した。右背部の痛みも出現し、冷や汗も出始めて止まらないため午前4時に救急外来を受診。

killer chest pain

大動脈解離

急性冠症候群
—(急性心筋梗塞、不安定狭心症)—

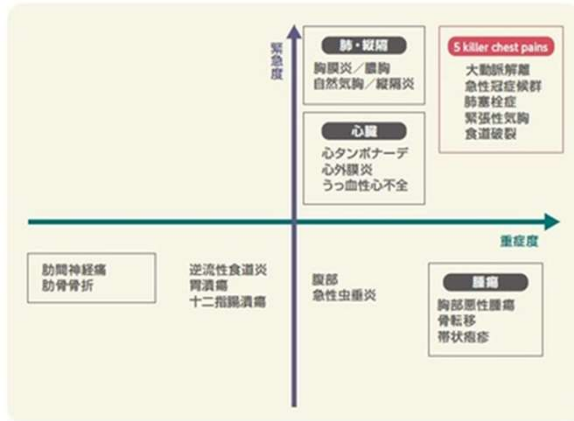
肺血栓塞栓症

緊張性気胸

特発性食道破裂

本症例診断

「胆石発作」



- レッドフラッグ**
- 突然発症
 - 冷汗
 - 安静時持続痛
 - 背部痛
 - 頸部痛
 - 麻痺・しびれ
 - 呼吸困難
 - 頸静脈怒張(他覚的所見)
 - 胸痛増悪
 - 嘔吐
 - 発熱
 - 深吸気時の痛み
- ※赤字のレッドフラッグは5 killer chest painを生じる疾患を示唆。

Take home message

胸痛をきたす疾患は多数あり、緊急度・重症度が高い疾患も多い。

必要と考える検査はためらわずに施行する。

胆石発作は急性胆嚢炎との鑑別が重要。