

## 2月14日 朝の勉強会 テーマ「腹痛」Y先生

尿管結石症のキケンなmimickerがわかる  
徐脈＋血圧低下の鑑別がわかる  
ショックの鑑別にはエコーが有用である  
ことがわかる

尿管結石とんでも、エコーを当てて大動脈の評価をする

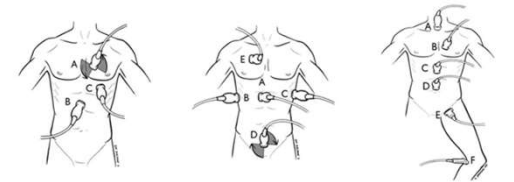
徐脈＋血圧低下の鑑別は**VF AED ON**

ショックの原因は**RUSH**で鑑別できる

### VF AED ON

- V Vasovagal (迷走神経反射)
- F Freezing (低体温)
- A AMI
- E Endocrine (甲状腺機能低下、副腎不全)  
Electrolyte (高K血症)
- D Drug ( $\beta$  blocker)
- O Oxygen, Old age
- N Neurogenic

### RUSH



Pump  
A: 傍胸骨  
B: 心窩部  
C: 心尖部

Tank  
A: IVC  
B-D: FAST  
E: 気胸, 肺水腫

Pipes  
A-D: 大動脈  
E, F: DVT